



## Prevalence of fibropapillomatosis on stranded sea turtles in the Venezuelan coast

## Prevalencia de fibropapilomatosis en tortugas marinas varadas en las costas de Venezuela

Balladares, C.<sup>1,\*</sup>, Marín, E.<sup>1</sup>, Espinoza-Rodríguez, N.<sup>2</sup>, Barrios-Garrido, H.<sup>2,3,4</sup>.

<sup>1</sup>Dirección General de Diversidad Biológica-Ministerio del Ambiente Venezolano (MinEyA). Caracas, Venezuela.

<sup>2</sup>Grupo de Trabajo en Tortugas Marinas del Golfo de Venezuela (GTTM-GV). Maracaibo, Venezuela.

<sup>3</sup>La Universidad del Zulia, Facultad Experimental de Ciencias Laboratorio de Ecología, Centro de Modelado Científico (CMC), Apartado 526 A., Av. Universidad, Maracaibo-Estado Zulia, Venezuela.

<sup>4</sup>Centre of Tropical Water and Aquatic Ecosystem Research, College of Marine and Environmental Sciences. James Cook University, Townsville, QLD 4811 Australia.

### ABSTRACT

The Venezuelan coast supports a variety of critical habitats for foraging, development and reproduction to five species of sea turtles. The aim of this paper is to inform about the presence of fibropapillomatosis in some of the sea turtle populations in the Venezuelan waters, and to record the presence of this pathology in the species *Eretmochelys imbricata* in the country. Between 1999 and 2014, 391 records of sea turtles stranding/sightings were recorded alongside the coast of Venezuela, from which, 20 cases presented external tumors on their soft tissues, likely to fibropapillomatosis. This pathology was confirmed due to the presence of fibroepithelial lesions (papilloma tumors), and it was registered in two species: *Chelonia mydas* (n=19) and *Eretmochelys imbricata* (n=1). The region with the largest number of turtles with fibropapillomas was Zulia state with 45 % (n=9), then Sucre state (35 %, n= 7), Vargas state (10 %, n= 2), and one report (5 %) in Falcon state, and one in the "Archipiélago de Los Roques" National Park (Miranda Insular Territory). More than half of the animals (n=11), ten individuals of *C. mydas* and the only one of

#### Article Info/Información del artículo

Received/Recibido: April 25<sup>th</sup> 2016.

Accepted/Aceptado: August 23<sup>th</sup> 2016.

### RESUMEN

La costa venezolana presenta una variedad de hábitats importantes para la alimentación, desarrollo y reproducción de cinco especies de tortugas marinas. El objetivo principal de este trabajo es informar sobre la presencia de fibropapilomatosis en algunas de las poblaciones de tortugas marinas que habitan en las costas venezolanas, así como registrar por vez primera esta enfermedad para la especie *Eretmochelys imbricata* en el país. Entre los años 1999 y 2014 fueron reportadas en esas costas 391 varamientos, de los cuales sólo 20 animales presentaron tumoraciones externas en sus tejidos blandos, consistentes a la enfermedad de fibropapilomatosis. Esta patología se confirmó a través de la presencia de lesiones fibroepiteliales (tumores de papiloma) y fue registrada en dos especies: *Chelonia mydas* (n=19) y *E. imbricata* (n=1). El área con mayor número de tortugas en las que se observó presencia de fibropapilomas, correspondió al estado de Zulia, con el 45 % (n=9); seguido por el estado de Sucre, con el 35 % (n=7); el estado de Vargas, el 10 % (n=2) y un sólo reporte (5 %) en el estado de Falcón, Territorio Insular Miranda, Venezuela. En poco más de la mitad de los casos (n=11), diez de *C. mydas* y el único reporte de *E. imbricata*, los animales se hallaron vivos y fueron

#### \*Corresponding Author:

Balladares, C. Dirección General de Diversidad Biológica - Ministerio del Ambiente Venezolano. Caracas, Venezuela.  
E-mail: [cballadares86@gmail.com](mailto:cballadares86@gmail.com).

*E. imbricata*, were found alive and they were released. Finally, we recommend increasing the training and active participation of veterinarians within the conservation programs of these species in the country.

---

## KEY WORDS

---

Fibropapillomatosis, fibropapilomas, Sea Turtles, Venezuela, strandings, *Chelonia mydas*, *Eretmochelys imbricata*.

---

## Introduction

The occurrence of external tumors in sea turtles, identified as fibropapilloma, was first reported in the state of Florida, southern United States (Smith and Coates, 1938). They were thought to be caused by a virus similar to herpes, which were then diagnosed in the species *Chelonia mydas* (green turtle), even though described at first as a viral disease, several authors do not disregard the effect of parasitism by eggs of nematodes as possible cause of the appearance of this pathology (Jacobson *et al.*, 1991). Posterior researches described the virus theory as genesis of the fibropapillomas in the marine chelonians; however, they recognize that the virus has not been yet accurately isolated (Klein, 1998; Hiram and Erckhart, 2007). The most recent study on the topic indicates that the herpes virus chelonian -ChHV5- is the responsible for the appearance of this disease (Jones *et al.*, 2016).

The first stages of the disease, when tumors are small, they do not represent a risk for the life of affected turtles. However, the increase in size and number of the papilloma can affect the locomotion, vision and feeding if they are not physically reabsorbed or removed from the affected animal (Alonso and Lutz, 2004). In addition, papillomic tumors in soft tissues such as lungs, liver and stomach have been described (Jones *et al.*, 2016).

During the first 60 years of studies, this disease seemed to affect only green turtles. Nevertheless, since 1991, the presence of the disease has been evidenced and confirmed in all species of marine turtles (Jones *et al.*, 2016). In 1991, in loggerhead turtle (*Caretta caretta*) (Hashbarger, 1991); in 1993, in flatback sea turtle (*Natator depressus*) (Limpus *et al.*, 1993); in Kemp's Ridley turtle (*Lepidochelys kempii*) for the year 1994

liberados. Se recomienda incrementar la capacitación y participación activa de médicos veterinarios en los programas de conservación de estas especies en el país.

---

## PALABRAS CLAVE

---

Fibropapilomatosis, fibropapilomas, tortugas marinas, varamientos, Venezuela, *Chelonia mydas*, *Eretmochelys imbricata*.

---

## Introducción

La ocurrencia de los tumores externos en las tortugas marinas identificados como fibropapilomas fue reportada por primera vez en el estado de Florida, al sur de los Estados Unidos (Smith y Coates, 1938). Se creía que éstos son causados por un virus similar al herpes, los cuales para ese momento se diagnosticaron en la especie *Chelonia mydas* (tortuga verde); si bien inicialmente se describiría como una enfermedad de origen viral, varios autores no descartan el efecto de parasitosis por huevos de nematodos como posible causa de la aparición de esta patología (Jacobson *et al.*, 1991). Investigaciones posteriores describieron la teoría vírica como génesis de los fibropapilomas en los quelonios marinos; sin embargo, reconocen que el virus no ha sido aislado aún con precisión (Klein, 1998; Hiram y Erckhart, 2007). El estudio más reciente sobre el tema destaca que el herpes virus chelonido 5 -ChHV5- es el responsable de la aparición de esta enfermedad (Jones *et al.*, 2016).

Las primeras fases de la enfermedad, es decir, cuando los tumores son pequeños, no representan riesgo para la vida de las tortugas afectadas. Sin embargo, el aumento en tamaño y número de los papilomas puede afectar la locomoción, visión y la alimentación si estos no son reabsorbidos o removidos físicamente del animal afectado (Alonso y Lutz, 2004). Así mismo, tumores papilómicos en tejidos blandos internos tales como pulmones, hígado y estómago han sido descritos (Jones *et al.*, 2016).

Durante los primeros 60 años de estudios, esta enfermedad parecía sólo afectar a las tortugas verdes. Sin embargo, desde 1991, se ha ido evidenciado y confirmado la presencia de esta enfermedad en todas las especies de tortugas marinas (Jones *et al.*, 2016). En 1991, en tortuga Cabezona (*Caretta caretta*) (Hashbarger, 1991), en 1993 en tortuga Aplanada (*Natator depressus*) (Limpus *et al.*, 1993), en tortuga Golfina (*Lepidochelys kempii*) para el año

(Barragan and Sarti, 1994); in Olive Ridley seaturtle (*Lepidochelys olivacea*) in the year 1999 (Aguirre et al., 1999), in Hawksbill sea turtle (*Eretmochelys imbricata*) the following year (D'Amato and Moraes-Neto, 2000), and in 2002, in Leatherback sea turtle (*Dermochelys coriacea*) (Huerta et al., 2002).

Unlike the rest of the sea turtle species, the neoplastic condition of this disease has been recorded in green turtles in all oceans and seas on the planet (Jones et al., 2016). For case studies we can mention Hawaii (Pacific Ocean) in the years 1982 and 2003, the fibropapillomatosis enhanced as the main cause of stranding of sea turtles represented by 28 % of the 3,861 records (Chaloupka et al., 2008). Likewise, in the coast of Paraíba state, in Brazil (Atlantic Ocean), from 124 strandings occurred between 2009 and 2010, 28.5 % of the individuals were diagnosed with fibropapillomas (Poli et al., 2014).

In Venezuela, the first report of fibropapillomas was recorded in 1991, in a green sea turtle in the Paraguana Peninsula, located north of the state of Falcon (Guada et al., 1991). After, Vale and Bracho (2000) reported another dead green sea turtle specimen in the same locality, which presented tumors in neck, rear flippers and head; sample of the tumor tissue was taken and the finding was validated through a histologic study. This study is included in this compilation.

This gathering aims to: a) carefully review the database of strandings and mortality of marine turtles in Venezuela classifying all events of fibropapillomas reported in these species between the years 1999 and 2014 (15 years of studies) and, b) record for the first time the presence of fibropapilloma in Carey turtle in the Venezuelan coasts.

## Materials and Methods

### Study area

The Bolivarian Republic of Venezuela (10° 30' N; 66° 58' O) is located north of South America, with a total of 2,800 kilometers (approximately) of coasts, which include waters of the Caribbean Sea and North Atlantic (Figure 1). The weather along the Venezuelan coast is conditioned by the annual cycle of meridional displacement from the intertropical zone of convergence, presenting topographic characteristics and zones with

1994 (Barragán y Sarti 1994), en tortuga Lora (*Lepidochelys olivacea*) en el año 1999 (Aguirre et al., 1999), en la tortuga Carey (*Eretmochelys imbricata*) al siguiente año (D'Amato y Moraes-Neto, 2000), y en 2002 en tortuga Cardón (*Dermochelys coriacea*) (Huerta et al., 2002).

A diferencia del resto de las especies de tortugas marinas, la condición neoplásica de esta enfermedad ha sido registrada en tortugas verdes en todos los océanos y mares del planeta (Jones et al., 2016). Para casos de estudio destaca Hawái (Océano Pacífico) en los años 1982 y 2003, la fibropapillomatosis destacó como la principal causa de varamiento de tortugas marinas representada en un 28 %, de 3,861 registros (Chaloupka et al., 2008). De igual forma, en las costas del estado de Paraíba, en Brasil (Océano Atlántico), señalan que de 124 varamientos ocurridos entre los años 2009 y 2010, el 28.5 % de los individuos fueron diagnosticados con fibropapilomas (Poli et al., 2014).

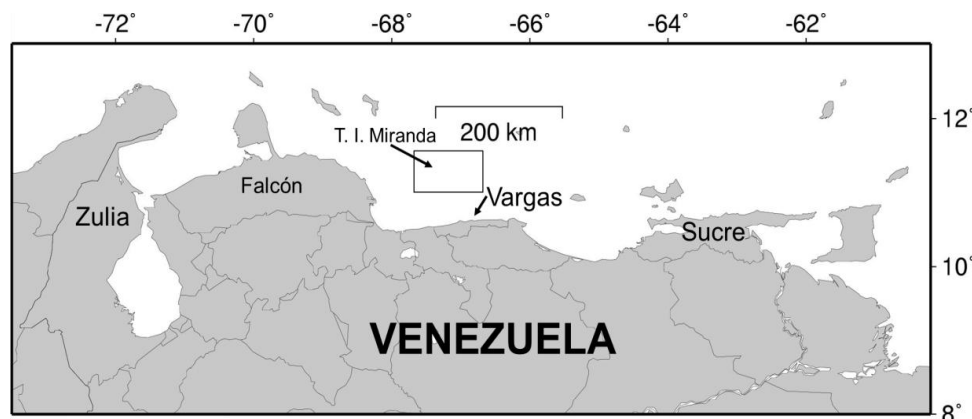
En Venezuela el primer reporte de fibropapilomas fue registrado en 1991, en un ejemplar de tortuga verde en la Península de Paraguaná, ubicada al norte del estado de Falcón (Guada et al., 1991). Posteriormente, Vale y Bracho (2000) reportaron otro ejemplar muerto de tortuga verde en la misma localidad, el cual presentaba tumoraciones en cuello, aletas posteriores y cabeza, en donde tomaron muestra del tejido tumoral y validaron su hallazgo a través de un estudio histológico. Este último estudio se incluye en la presente compilación.

Con la presente recopilación se pretende: a) revisar cuidadosamente la base de datos de varamientos y mortalidades de tortugas marinas en Venezuela clasificando todos los eventos de fibropapilomas reportados en esas especies entre los años 1999 y 2014 (15 años de estudios) y, b) registrar por vez primera la presencia de fibropapilomas en tortuga Carey en las costas venezolanas.

## Materiales y Métodos

### Área de estudio

La República Bolivariana de Venezuela (10° 30' N; 66° 58' O), se encuentra localizada al norte de América del Sur, comprende 2,800 kilómetros (aproximadamente) de costas, las cuales incluyen aguas del Mar Caribe y del Atlántico Norte (Figura 1). La climatología a lo largo de la costa venezolana está regida por el ciclo anual del desplazamiento meridional de la zona de convergencia



**Figure 1. Study Area. Coastal Zone of Venezuela. States where records of sea turtles with fibropapillomas were found are indicated.**

**Figura 1. Área de estudio. Zona costera de Venezuela. Se denotan los estados donde se hallaron registros de tortugas marinas con fibropapilomas.**

upwelling processes extremely important (in the Guajira Peninsula, between the northeast extreme of Colombia and the northwest extreme of Venezuela, places where most of the fibropapillomatosis are recorded), where water that emerges in the surface is colder and with a higher concentration of salt and nutrients (Rueda-Roa and Muller-Karger, 2013).

Different annual changes in the wind intensity affect the intensity of the upwelling phenomenon that occurs in the zone. At the time, this produces changes marked in the productivity (spatial and temporarily), especially in the east side of the country (Castellanos *et al.*, 2002), hence turning these coasts into a productive and variable coast ecosystem, which plays an important role for the reproduction, development and feeding of these species.

In the case of the Zulia state in Venezuela, the zone where the findings were made was the northwest Peninsula of Guajira (Gulf of Venezuela), which is one of the most arid zones in Venezuela, with annual means between 300 and 700 mm<sup>3</sup> of rain per year, and evaporation rates surpass precipitation rates constantly (Medina and Barboza, 2003). It is a zone with marked periods of rain and draught, and it stands out because between August and November 90 % of the annual precipitation occurs (Moran *et al.*, 2014; Barrios-Garrido *et al.*, 2016).

intertropical, presentando características topográficas y zonas con procesos de surgencia sumamente importantes (en la Península de la Guajira, entre el extremo nororiental de Colombia y el extremo noroccidental de Venezuela, sitios donde se registran la mayoría de los casos de fibropapilomatosis), donde el agua que emerge en la superficie es más fría y posee una mayor concentración de sal y nutrientes (Rueda-Roa y Muller-Karger, 2013).

Los diferentes cambios anuales en la intensidad del viento afectan la intensidad del fenómeno de surgencia que ocurre en la zona. Esto a su vez produce cambios marcados en la productividad (espacial y temporalmente), especialmente en el oriente del país (Castellanos *et al.*, 2002), haciendo de estas costas un ecosistema costero muy productivo y variable, que desempeña un papel muy importante para la reproducción, desarrollo y alimentación de estas especies.


En el caso del estado de Zulia en Venezuela, la zona donde se realizaron los hallazgos fue la costa noroccidental de la Península de la Guajira (Golfo de Venezuela), la cual es una de las zonas más áridas de Venezuela, con medias anuales entre 300 y 700 mm<sup>3</sup> de lluvia al año y donde las tasas de evaporación superan a las tasas de precipitación constantemente (Medina y Barboza, 2003). Es una zona con marcados períodos de lluvia y sequía, y destaca porque entre los meses de agosto y noviembre ocurre el 90 % de la precipitación anual (Morán *et al.*, 2014; Barrios-Garrido *et al.*, 2016).

### Data compilation

For the execution of this work, a review of stranding (living and dead) events with sea turtles reported along the Venezuelan coast was made. The presence and frequency of fibropapillomas in specimens of sea turtles located in the Venezuelan coast were compiled through the review of: a) 24 internal technical reports; b) 15 mimeographed reports and non-published; c) 3 abstracts of scientific events and, d) 1 published article in a referred journal. All references cite Venezuela as study area, and were carried between 1999 and 2014. There was an effort to include photographs of the evaluated reports (Figure 2). Informants and reports have digital and physical background at the General Management of Biological Diversity of the Environmental Ministry of Venezuela (Balladares, 2004; and following internal annual reports in digital) (see acknowledgements).

### Compilación de datos

Para la ejecución del presente trabajo se realizó una revisión de los eventos de varamientos (vivos y muertos) con tortugas marinas reportados a lo largo de la costa venezolana. La presencia y frecuencia de fibropapilomas en individuos de tortugas marinas localizadas en la costa de Venezuela fueron compilados a través de la revisión de: a) 24 informes técnicos internos; b) 15 reportes mimeografiados y no publicados; c) 3 resúmenes de eventos científicos y; d) 1 artículo publicado en una revista arbitrada. Todas las fuentes citan como área de estudio a Venezuela, y fueron llevados a cabo entre los años 1999 y 2014. Se procuró incluir las fotografías de los informes evaluados (Figura 2). Los informes y reportes tienen respaldo digital y físico en la Dirección General de Diversidad Biológica del Ministerio del Ambiente de Venezuela (Balladares, 2004; e informes internos anuales sucesivos en digital) (ver agradecimientos).



**Figure 2. Specimens of stranded Green turtle with tumors:** a) Found dead at shore of Beach Los Garcos (Sucre State); b) Floating dead in Los Garcos (Sucre State); c) Living turtle in Macuro (Sucre State); d) Dead turtle in shore of beach La Sabana (Vargas State); e) Affected living turtle in the state of Zulia, and f) Same turtle (e) Reinserted into its habitat after surgery.

Photographs: a, b and c taken by L. J. Cova in 2005, 2006 and 2010. Photograph d, taken by M. Jimenez in 2013. Photographs e and f, taken by H. Barrios-Garrido in 2006.

**Figura 2. Ejemplares de tortuga verde varados con presencia de tumoraciones:** a) Hallada muerta en la orilla de playa Los Garzos (Estado Sucre), b) Flotando muerta en Los Garzos (Estado Sucre), c) Tortuga viva en Macuro (Estado Sucre), d) Tortuga muerta en orilla playa La Sabana (Estado Vargas), e) Tortuga viva afectada en el estado Zulia, y f) La misma e) Reinsertada a su hábitat luego de operada.

Fotos: a, b y c tomadas por L. J. Cova en 2005, 2006 y 2010. Foto d, tomada por M. Jiménez en 2013. Fotos e y f, tomadas por H. Barrios-Garrido en 2006.

In all evaluated cases, the date of the event was recorded (and not the publishing date), with a precision of at least the month and the year. Likewise, the zone was tabulated, specifying the state of Venezuela, where the event took place.

In most cases, individuals found in contingencies of marine fauna that presented tumors were photographed (Figure 2), examined by veterinarians and/or biologists at macroscopic level; measures of Curved Carapace Length (CCL) and Curved Carapace Width (CCW) were taken when possible (Bolten, 1999). In addition, flippers were checked to make sure the animal showed plates of identification previously placed and, at the end, if they were alive when released. From the animals reinserted to their habitats by the Group Work in Sea Turtles from the Venezuelan Gulf (GWST-VG) in the state of Zulia Venezuela, only one could not be marked with metallic plate.

## Results and Discussion

From the 391 stranding events with analyzed sea turtles, only 20 presented external fibropapillomas (5.11 %) (Table 1). A total of 45 % (n=9) of the reports were recorded in the state of Zulia, Venezuela, specifically from the northwest region of the Venezuelan Gulf, resulting that the zone of Venezuela is the one with higher frequency of appearance of this disease. Then the state of Sucre, east Venezuela, presented a 35 % (n=7), followed by other 2 individuals in the state of Vargas, north of Venezuela, in the central littoral (10 %) and only one report (5 %) for the state of Falcon, northeast Venezuela, and other for the Territory Insular Miranda, at the National Archipelago Park of Los Roques, specifically at the island Dos Mosquises South, in the Venezuelan Caribbean Sea (Figure 3).

From the sea turtles affected with fibropapillomas, nineteen were identified as *C. mydas* and only one was reported as *E. imbricata*. All turtles found alive were released to their environment. Two of the individuals reinserted in their habitats at the Venezuelan Gulf were subject to a minor surgery for the removal of found tumors (Figures 2e, 2f), both surgeries were carried by veterinarian doctors and assisted by biologists with experience in sea turtles. From the specimens reinserted in the Venezuelan Gulf, only one could not be marked with a metallic identification plate.

En todos los casos evaluados se registró la fecha del evento (y no la fecha de su publicación), con una precisión de al menos el mes y el año. Así mismo, se tabuló la zona, especificando el estado de Venezuela donde ocurrió el evento.

En la mayoría de los casos, los individuos hallados en contingencias de fauna marina que presentaron tumoraciones fueron fotografiados (Figura 2), examinados por veterinarios y/o biólogos a nivel macroscópico, se tomaron medidas del Largo Curvo de Caparazón (LCC) y de Ancho Curvo de Caparazón (ACC) cuando fue posible (Bolten, 1999). Además, se revisaron las aletas para comprobar si dicho animal presentaba placas de identificación previamente colocadas, y al finalizar, si estaban vivos fueron liberados. De los animales reinsertados en su hábitat por parte del Grupo de Trabajo en Tortugas Marinas del Golfo de Venezuela (GTTM-GV) en el estado de Zulia en Venezuela, solo uno no pudo ser marcado con placa de identificación metálica.

## Resultados y Discusión

De los 391 eventos de varamientos con tortugas marinas analizadas, solamente 20 presentaban fibropapillomas externos (5.11 %) (Tabla 1). El 45 % (n=9) de los reportes fueron registrados en el estado de Zulia, Venezuela, específicamente provenientes de la región noroccidental del Golfo de Venezuela, resultando de esta manera la zona de Venezuela con mayor frecuencia de aparición de esta enfermedad. Luego el estado de Sucre, en el oriente de Venezuela, presentó un 35 % (n=7), seguido por otros 2 individuos en el estado de Vargas, al norte de Venezuela, en el litoral central (10 %) y un sólo reporte (5 %) para el estado de Falcón, al noroeste de Venezuela, y otro para el Territorio Insular Miranda, en el Parque Nacional Archipiélago de Los Roques, específicamente en la isla Dos Mosquises Sur, en el Mar Caribe Venezolano (Figura 3).

Diecinueve de las tortugas afectadas con fibropapillomas fueron identificadas como *C. mydas* y una sola fue reportada como *E. imbricata*. Todas las tortugas que se encontraron vivas fueron liberadas a su medio natural. A dos de los ejemplares reinsertados a su hábitat en el Golfo de Venezuela se les practicó una cirugía menor para la remoción de los tumores hallados (Figuras 2e, 2f), ambas cirugías fueron llevadas a cabo por médicos veterinarios y asistidos por biólogos con experiencia en tortugas marinas. De los ejemplares reinsertados en el Golfo de Venezuela, sólo uno no pudo ser marcado con una placa de identificación metálica.

**Table 1.**  
**General chart of turtles with fibropapillomas reported in Venezuela.**

**Tabla 1.**  
**Cuadro general de tortugas con fibropapilomas reportados en Venezuela.**

Date	Place of finding (State)	Species	Carapace Measures (CCL; CCW)	Additional observations	Reference
2000	Paraguana Peninsula (Falcón)	<i>Chelonia mydas</i>	"100"; "70"	The animal was not measured correctly, an approximation was made. Photographs of the specimen are observed. It is recommended to categorize it as "Sub-Adult Individual". Histopathologic study was performed.	Vale Echeto y Bracho, 2000
06/July/2004	National Park Archipiélago de Los Roques. Dos Mosquises. (Territorio Insular Miranda)	<i>Chelonia mydas</i>	--	Dead animal.	Reported by Hedly Guada. Report stands in NOBD.
10/August/2005	Los Garzos Beach (Sucre)	<i>Chelonia mydas</i>	--	Dead animal.	Report stands in NOBD.
02/May/2006	Guiría (Sucre)	<i>Chelonia mydas</i>	--	Dead animal.	Reported by the National Army Force. Report stands in NOBD.
12/August/2006	Porshoure. La Guajira Peninsula. Gulf of Venezuela (Zulia)	<i>Chelonia mydas</i>	77,0; 65,0	Living animal. 2 complete papillomas and 1 partial form the eye were extracted. Figures 2e and 2f. It was returned to habitat.	Montiel-Villalobos <i>et al.</i> , 2007. GWST-VG
28/October/2006	Golfo de Paria (Sucre)	<i>Eretmochelys imbricata</i>	--	Living animal. It was returned to habitat.	Report stands in NOBD.
05/March/2008	Cariaquito Beach (Sucre)	<i>Chelonia mydas</i>	--	Dead animal.	Report stands in NOBD.
14/May/2009	Los Garzos Beach (Sucre)	<i>Chelonia mydas</i>	40,0; 35,0	Dead animal.	Report stands in NOBD.
24/February/2010	Kazuzain. La Guajira Peninsula. Gulf of Venezuela (Zulia)	<i>Chelonia mydas</i>	41,9; 38,9	Living animal. It was returned to habitat.	Espinoza-Rodríguez and Barrios-Garrido, 2012. Report from GWST-VG stands in NOBD.
23/June/2010	Macuro Beach (Sucre)	<i>Chelonia mydas</i>	41,0; 37,0	Living animal. It was returned to habitat.	Report stands in NOBD.
07/July/2010	Porshoure. La Guajira Peninsula. Gulf of Venezuela (Zulia)	<i>Chelonia mydas</i>	61,9; 56,3	Animal found dead. Necropsy was performed and no consistent lesions with fibropapillomas in internal organs were found.	Espinoza-Rodríguez and Barrios-Garrido, 2012. Report from GWST-VG stands in NOBD.

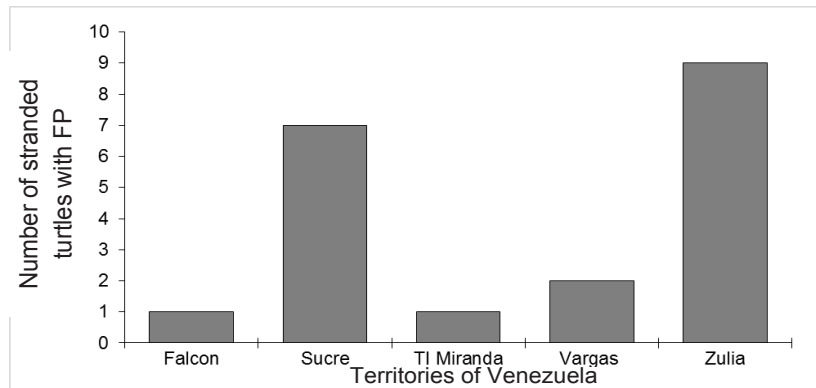
30/July/2010	Macuro Beach(Sucre)	<i>Chelonia mydas</i>	45,0; 40,0	Living animal. It was returned to habitat.	Report stands in NOBD.
12/October/2010	Kazuzain. La Guajira Peninsula. Gulf of Venezuela (Zulia)	<i>Chelonia mydas</i>	35,0; 32,1	Living animal. It was returned to habitat.	Espinoza-Rodríguez and Barrios-Garrido, 2012. Report from GWST-VG stands in NOBD.
12/October/2010	Kazuzain. La Guajira Peninsula. Gulf of Venezuela (Zulia)	<i>Chelonia mydas</i>	40,3; 35,9	Living animal. It was returned to habitat.	Espinoza-Rodríguez and Barrios-Garrido, 2012. Report from GWST-VG stands in NOBD.
21/October/2010	Kazuzain. La Guajira Peninsula. Gulf of Venezuela (Zulia)	<i>Chelonia mydas</i>	25,5; 23,5	Living animal. It was returned to habitat.	Espinoza-Rodríguez and Barrios-Garrido, 2012. Report from GWST-VG stands in NOBD.
20/December/2010	Kazuzain. La Guajira Peninsula. Gulf of Venezuela (Zulia)	<i>Chelonia mydas</i>	37,8; 32,5	Living animal. It was returned to habitat.	Report from GWST-VG stands in NOBD.
26/January/2011	Kazuzain. La Guajira Peninsula. Gulf of Venezuela (Zulia)	<i>Chelonia mydas</i>	25,5; 23,4	Living animal. It was returned to habitat.	Report from GWST-VG stands in NOBD.
20/May/2011	Kazuzain. La Guajira Peninsula. Gulf of Venezuela (Zulia)	<i>Chelonia mydas</i>	48,5; 45,5	Living animal. It was returned to habitat.	Report from GWST-VG stands in NOBD.
17/November/2012	(Vargas)	<i>Chelonia mydas</i>	--	Dead animal. Found in reef zone at 13 meters depth.	Reported by Julio Moron. Report stands in NOBD.
21/August/2013	La Sabana Beach (Vargas)	<i>Chelonia mydas</i>	40,0; 35,0	Dead animal.	Report stands in NOBD.

NOBD = National Office of Biological Diversity, currently General Direction of Biological Diversity.  
 GWST-VG = Group Work in Sea Turtles from the Venezuelan Gulf.

All specimens that presented fibropapillomas were in growth stages between juveniles and/or sub-adults. Presented tumors were generally observed in the anterior part of the body (head, neck and flippers) and rarely in the posterior part (cloaca) as noticed in an individual in the state of Vargas, Venezuela and two from the Venezuelan Gulf. Only one individual was practiced with histological study of sample tumor tissue and six of the alive ones were removed of tumors previous to the liberation, due to the lack of necessary equipment to dissect and preserve the tissues, the distance of the capture area to the populated centers and the lack of training or qualified personnel to execute such tasks.

Todos los ejemplares que presentaron fibropapilomas, se encontraban en estadios de crecimiento entre juveniles y/o sub-adultos. Los tumores presentes se observaron generalmente en la parte anterior del cuerpo (cabeza, cuello y aletas) y en raras ocasiones en la parte posterior (cloaca), como se pudo notar en un individuo del estado de Vargas, Venezuela y dos del Golfo de Venezuela. Sólo a un individuo se le practicó estudio histológico de una muestra del tejido del tumor y a seis de los que estaban vivos se les extirpó las tumoraciones previa a su liberación, esto debido a la falta de equipos necesarios para diseccionar y preservar los tejidos, a lo distante del área de captura a los centros poblados, así como por la falta de entrenamiento o personal calificado para ejecutar estas tareas.





**Figure 3. Spatial distribution per states of stranded turtles with presence of fibropapillomas (FP) occurred in Venezuela (years 2000-2013) (n=20).**

**Figura 3. Distribución espacial por estados de las tortugas varadas con presencia de fibropapilomatosis (FP) ocurridos en Venezuela (años 2000-2013) (n= 20).**

When analyzing the findings and by their disaggregation for these analyses per state (territorial entities in Venezuela), it can be inferred that the state of Zulia and the state of Sucre, both in Venezuela, present higher incidence of this disease. However, thanks to workshops and work meetings in Venezuela, it is known that there are higher conservation efforts in both entities for this species (in both feeding zones as nesting beaches); hence, these two states are not necessarily the regions that are home to a greater amount of sick turtles in Venezuela, but they are a reflect of the higher organized efforts with skilled personnel for the collection of information. It is recommended to double efforts on information gathering in the other states of Venezuela with presence of sea turtles, and, for the information to be systematized and so standardized, as it is done in Zulia (by the GWST-VG) and in the state of Sucre (by the Research Center and Conservation of Sea Turtles-RCCST and the Ministry of the Venezuelan Environment-MVE).

This work records for the first time in Venezuela the presence of fibropapillomas in Carey turtle (*E. imbricata*). After a deeper review of available information in digital servers, no similar findings were found in the region of the Caribbean (Chacon, 2012). Hence, this record, to the best of our knowledge, is the first in the Caribbean region. Only D'Amato and Moraes-Neto (2000) in Brazil (Atlantic basin) observed two individuals of this species with fibropapillomas, which were kept in captivity in the same tank. Some authors affirm that the confining and poste-

Al analizar los hallazgos y por su desglose para este análisis por estados (entidades territoriales en Venezuela), se pudiese inferir que las zonas del estado de Zulia y del estado de Sucre, presentan mayor incidencia de esta enfermedad. Sin embargo, se conoce por los talleres y reuniones de trabajo en Venezuela, que en ambas entidades existen mayores esfuerzos de conservación de estas especies (tanto en zonas de alimentación como en playas de anidación); por lo que no necesariamente estos dos estados son las regiones que albergan una mayor cantidad de tortugas enfermas en Venezuela, sino que son un reflejo de los mayores esfuerzos organizados y con personal capacitado para la colecta de información. Se recomienda por tanto, replicar los esfuerzos de levantamiento de información en los otros estados de Venezuela con presencia de tortugas marinas, así mismo, sistematizar la información y que ésta a su vez esté estandarizada, tal y como se realiza en el estado de Zulia (por el GTTM-GV) y en el estado de Sucre (por el Centro de Investigación y Conservación de Tortugas Marinas-CICTMAR y el Ministerio del Ambiente Venezolano-MinEyA).

El presente trabajo registra por vez primera para Venezuela la presencia de fibropapilomas en tortuga Carey (*E. imbricata*). Luego de una revisión más profunda de la información disponible en servidores digitales, no se encontraron hallazgos similares en la región del Caribe (Chacón, 2012). Por lo que este registro, hasta el alcance de nuestro conocimiento, es el primero de la región caribeña. Sólo D'Amato y Moraes-Neto (2000) en Brasil (cuenca Atlántica), observaron dos ejemplares de esta especie con fibropapilomas, las cuales se mantenían en cautiverio

rior stress might produce the disease. Unfortunately, the event could not be recorded on photograph in this study, but it was confirmed by field assistants and experience personnel in the Gulf of Paria (in the Atlantic ocean, north of South America and whose waters and coasts share the republics of Trinidad y Tobago and Venezuela) in October 2006. The presence of other species of sea turtles with this pathology is not disregarded, but the monitoring efforts must be increased, particularly in this region.

The recorded temporary distribution (Figure 4), both monthly and annual, must be observed cautiously. Even though a pattern in both figures could be observed, the sampling effort is not considered homogenous, due to logistic limitations, training and implementation of full routes in all Venezuelan coasts. It is noticeable the possible increase in the records of animals with fibropapillomas during rainy months (May to November). Nevertheless, it is reaffirmed that the effort was not made homogeneously so coming to compelling conclusions is impossible with the current data. It is recommended to improve and standardize the efforts to carry monitorings so that records in the future can be analyzed monthly and annually.

When contrasting our results with other countries, we noticed that the impact of this disease in Venezuela is six times less (5.1 %) than the one reported in the Hawaiian archipelago (Chaloupka *et al.*, 2008) where 28 % of 3,861 stranded individuals had tumors of fibropapillomatosis, and in the Brazilian coast (Poli *et al.*, 2014), where 124 strandings showed 28.5 % of cases with fibropapillomas. Nevertheless, it is important to mention monitoring efforts in the before mentioned localities and along their global distribution, where conservation programs maintain a standardized and habitual evaluation of these events, which makes that the record and rapid access to reports of this disease or any other cause of stranding is attended rapidly and efficiently (Phelan and Eckert, 2006; Nichols *et al.*, 2014). Up to this date, the presence and occurrence of fibropapillomas in sea turtles (mainly in green turtles) has been highlighted as one of the main problems for the conservation of the populations of these species at a worldwide level (Hamann *et al.*, 2010; Jones *et al.*, 2016).

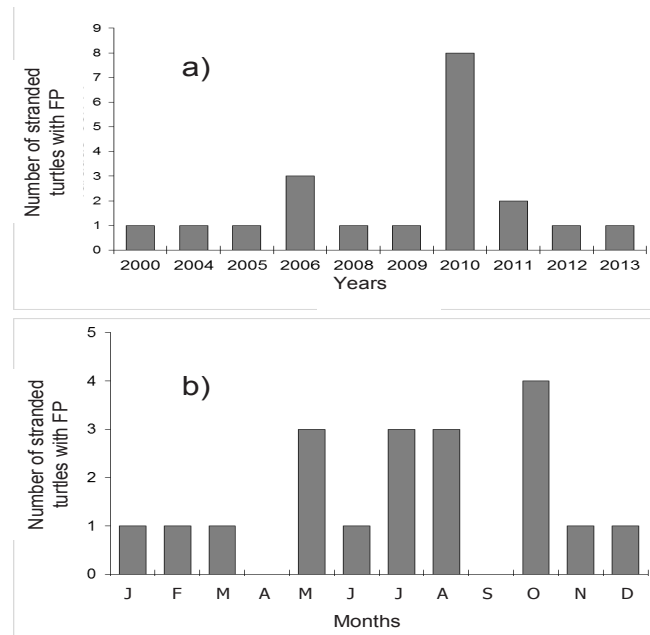
Another positive aspect on the occurrence of this pathology in the coasts of Venezuela, apart from its low

en el mismo estanque. Algunos autores afirman que el confinamiento y posterior estrés podría desencadenar la aparición de la enfermedad. Lamentablemente, en este estudio el evento no pudo registrarse fotográficamente, pero fue confirmado con varios asistentes de campo y personal con experiencia en el Golfo de Paria (en el Océano Atlántico, al norte de América del Sur y cuyas aguas y costas comparten las repúblicas de Trinidad y Tobago, con Venezuela), en octubre del año 2006. No se descarta la presencia de otras especies de tortugas marinas con esta patología, pero los esfuerzos de monitoreo deben ser incrementados, en especial en esta región.

La distribución temporal registrada (Figura 4), tanto mensual como anual, debe ser observada con cautela. Si bien podría observarse algún tipo de patrón en ambas figuras, el esfuerzo de muestreo no se considera homogéneo, debido a limitaciones logísticas, de capacitación y de implementación de recorridos completos en todas las costas venezolanas. Llama la atención el posible aumento de los registros de animales con fibropapilomas durante los meses considerados como de lluvia (mayo a noviembre). Sin embargo, se reitera que el esfuerzo no fue realizado de manera homogénea por lo que llegar a conclusiones contundentes resulta imposible con los datos que se manejan actualmente. Se recomienda mejorar y estandarizar los esfuerzos para llevar a cabo los monitoreos para así poder comparar de manera mensual y anual los registros a futuro.

Al contrastar nuestros resultados con otros países, notamos que en Venezuela, el impacto de esta enfermedad es seis veces menos (5.1 %) que el reportado en el archipiélago Hawaiano (Chaloupka *et al.*, 2008), donde de 3,861 individuos varados, el 28 % tenía tumores de fibropapilomatosis, y en la costa brasileña (Poli *et al.*, 2014) donde 124 varamientos presentaban 28.5 % de casos con fibropapilomas. Sin embargo, cabe destacar los esfuerzos de monitoreo en las localidades antes mencionados y a lo largo de su distribución global, donde los programas de conservación mantienen una evaluación estandarizada y habitual de estos eventos, lo que hace que el registro y rápido acceso a los reportes de esta enfermedad o cualquier otra posible causa de varamiento sea atendida de manera rápida y eficaz (Phelan y Eckert, 2006; Nichols *et al.*, 2014). Hasta la fecha actual, la presencia y ocurrencia de fibropapilomas en tortugas marinas (principalmente en tortugas verdes) ha destacado como uno de los principales problemas para la conservación de las poblaciones de estas especies a nivel mundial (Hamann *et al.*, 2010; Jones *et al.*, 2016).

Otro aspecto positivo de la ocurrencia de esta patología en las costas de Venezuela, aparte de



**Figure 4. Temporary distribution of strandings of sea turtles with presence of fibropapillomatosis (FP) in Venezuela (years 2000-2013): a) annual (n=20) and b) monthly (n=19).**

**Figura 4. Distribución temporal de los varamientos de tortugas marinas con presencia de fibropapillomatosis (FP) en Venezuela (años 2000-2013): a) anual (n= 20) y b) mensual (n= 19).**

incidence, is that, where the higher percentage of cases of sea turtles with fibropapillomas in the state of Zulia, Venezuela has been found, there is an active team of veterinarians (Barrios-Garrido *et al.*, 2012), unlike in the east of the Venezuelan coasts. The improvement of equipment and formal training of personnel in the central-oriental region of Venezuela to serve this strandings better is recommended.

The cases of sea turtles with presence of fibropapillomas in the coasts of Venezuela reflect a main affectionation on the juvenile age range group, and in lower proportion in the sub-adult portion, which could affect the recruitment of individuals to the reproductive population if tumor growths became mortal. However, our results coincide those that some researchers have affirmed, that this disease tends to be more common in juvenile individuals and extremely scarce or null in sexually mature ones (Chaloupka *et al.*, 2008 and Jones *et al.*, 2016).

The understanding of patterns, tendencies and proportions of animals in wildlife that might be affected by di-

su baja incidencia, es que, donde se ha encontrado el mayor porcentaje de casos de tortugas marinas con fibropapilomas en el estado de Zulia, existe un equipo de médicos veterinarios activos (Barrios-Garrido *et al.*, 2012) no así en el oriente las costas venezolanas. Se recomienda mejorar la dotación de equipos y la capacitación formal de personal en la región centro-oriental de Venezuela para atender mejor estos varamientos.

Los casos de tortugas marinas con presencia de fibropapilomas en las costas de Venezuela reflejan una afectación principal sobre el grupo etario juvenil, y en menor proporción a la porción sub-adulta; lo cual podría afectar el reclutamiento de individuos a la población reproductora si los crecimientos tumorales llegasen a ser mortales. Sin embargo, nuestros resultados coinciden con lo que algunos investigadores han afirmado que esta enfermedad tiende a ser más común en individuos juveniles, y sumamente escasa o nula en individuos maduros sexualmente (Chaloupka *et al.*, 2008 y Jones *et al.*, 2016).

El entendimiento de los patrones, tendencias y proporciones de animales en vida silvestre que pudiesen ser afecta-

seases must be a critical point for the formulation of conservation plans and management at a national level (Flint *et al.*, 2015).

Finally, the return of the animals to the sea without being clinically treated can induce to a diffusion of the disease, as the case warned by Stringell *et al.*, (2015), where the selection of the captures for human consumption allowed in the Turcas and Caicos Islands, in the Atlantic Ocean, south Cuba, animals unwanted because of their affectation are returned to their natural environment. This might be another aspect to care for in the subsequent management of this pathology in all seas at a worldwide level.

## Conclusions

According to the data collected, it is recommended to increase the training and active participation of veterinarians within the conservation programs of these species in the country.

## Acknowledgements

To the National Office of Biological Diversity from the Environmental Ministry of Venezuela, for the resources to perform the inspection in beaches, as the access to internal information on reports and informs. Same, to the National Parks Institute of Venezuela, to all informants and collaborators in reporting and attending strandings with sea turtles in all Venezuela, fishermen, local people, and even professional divers as Julio Morón. Special thanks to Mr. Luis Cova and Mr. Marvin Jimenez for their photographs. To the active members and volunteers of the Work Group for Sea Turtles in the Gulf of Venezuela (GWST-VG) for their extensive field work and for sharing information. Finally, to Hedelvy Guada, Pedro Vernet and Luis Bermudez, for their opinions, ideas and contributions on the topic of this investigation. Finally, the authors wish to thank seaturtle.org for providing the digital platform MAPTOOL for the creation of the map from Figure 1.

## References

Aguirre, A.A., Spraker, T.R., Chaves, A., Toit, L., Eure, W. and Balazs, G.H., 1999. Pathology of fibropapillomatosis in Olive Ridley turtles *Lepidochelys olivacea* nesting in Costa Rica. *Journal of Aquatic Animal Health* 11: 283–289. <http://www.tandfonline.com/doi/pdf/10.1577/1548-8667%281999%29011%3C0283%3APOFIOR%3E2.0.CO%3B2?needAccess=true>

dos por enfermedades debe ser punto crítico para la formulación de planes de conservación y manejo a nivel nacional (Flint *et al.*, 2015).

Finalmente, el retorno de los animales al mar sin ser tratados clínicamente puede inducir a la difusión de la enfermedad, como es el caso advertido por Stringell *et al.*, (2015), en el que la selección en las capturas para consumo humano permitido en las Islas Turcas y Caicos, en el Océano Atlántico, al sur de Cuba; se liberan animales no deseados por su afectación al medio natural. Esto debe ser otro aspecto de cuidado para el subsiguiente manejo de esta patología en todos los mares a escala mundial.

## Conclusiones

De acuerdo a los datos recabados, se recomienda incrementar la capacitación y participación activa de médicos veterinarios en los programas de conservación de estas especies en el país.

## Agradecimientos

A la Oficina Nacional de Diversidad Biológica del Ministerio del Ambiente de Venezuela por los recursos para las inspecciones en las playas, así como por el acceso de la información interna de los reportes e informes. Igualmente, al Instituto Nacional de Parques de Venezuela, a todos los informantes y colaboradores en reportar y atender varamientos con tortugas marinas en todo Venezuela, tanto pescadores como lugareños e incluso buzos profesionales como Julio Morón. Especialmente a los señores Luis Cova y Marvin Jiménez por sus fotografías. A los miembros activos y voluntarios del Grupo de Trabajo de Tortugas Marinas del Golfo de Venezuela (GTTM-GV) por su extensiva labor de campo y compartir la información. Finalmente, a Hedelvy Guada, Pedro Vernet y Luis Bermúdez por sus opiniones, ideas y aportes sobre la temática abordada en la presente investigación. Finalmente, los autores desean agradecer a seaturtle.org por proveer la plataforma digital MAPTOOL para la creación del mapa de la Figura 1.

- Alonso, A. and Lutz, P. 2004. Marine turtles as sentinels of ecosystem health: Is fibropapillomatosis an indicator? *Ecohealth* 1: 275–283. [http://www.academia.edu/8554034/Marine\\_Turtles\\_as\\_Sentinels\\_of\\_Ecosystem\\_Health\\_Is\\_Fibro-papillomatosis\\_an\\_Indicator](http://www.academia.edu/8554034/Marine_Turtles_as_Sentinels_of_Ecosystem_Health_Is_Fibro-papillomatosis_an_Indicator)
- Balladares, C. 2004. Varamientos de tortugas marinas en Venezuela. *En*: R. Babarro, A. Sanz, B. Mora (Editores). Libro *Tortugas Marinas de Venezuela: Acciones para su conservación*. *FundAmbiente* 67–70 pp. <https://catalog.hathi-trust.org/Record/008337540>
- Barragan, A.R., Sarti, M.L., 1994. A possible case of fibropapilloma in Kemp's Ridley turtle (*Lepidochelys kempii*). *Marine Turtle Newsletter* 67: 28. <http://www.seaturtle.org/mtn/archives/mtn67/mtn67p27.shtml>
- Barrios-Garrido, H., Petit-Rodríguez, M. J., Vera, F., Montiel-Villalobos, M. G., Moran, L., Wildermann, N. 2016. Riqueza y distribución de corales pétreos en la costa noroccidental del Golfo de Venezuela. *Ciencia*. 24(1): 28-40. <http://produccioncientificaluz.org/index.php/ciencia/article/view/21267/21104>
- Barrios-Garrido, H., Wildermann, N., Espinoza, N., Palmar, J., Morán, L. 2012. New techniques for the rescue of sea turtles and field data assessment to estimate their population status in the Gulf of Venezuela. *En*: T. Todd Jones, Bryan P. Wallace (Compilers). Proceedings of the Thirty-first Annual Symposium on Sea Turtle Biology and Conservation. NOAA Technical Memorandum NMFS-SEFSC-631. San Diego, California, USA. 81 pp. <http://www.nmfs.noaa.gov/pr/pdfs/species/turtlesymposium2011.pdf>
- Bolten, A. B. 1999. Techniques for measuring sea turtles. *En*: K. L. Eckert, K. A. Bjorndal, F., A. Abreu Grobois, M. Donnelly (Editores). Research and management techniques for the conservation of sea turtles IUCN, Gland, Switzerland. 110–114 pp. <https://portals.iucn.org/library/sites/library/files/documents/1999-076.pdf>
- Castellanos P., Varela, R., Muller-Karger, F. 2002. Descripción de las áreas de surgencia al sur del Mar Caribe examinadas con el sensor infrarrojo AVHRR. *Memoria de la Fundación La Salle de Ciencias Naturales* 154: 55 – 76. <http://www.fundacionlasalle.org.ve/userfiles/9-Memoria%20154%2055-76.pdf>
- Chacón, D. 2012. Diagnóstico de línea de base sobre el estado de las tortugas marinas entre Moín y Bocas del Toro (Panamá). *En*: WIDECAS (Ed.), Programa Regional de USAID para el Manejo de Recursos Acuáticos y Alternativas Económicas. Washington, USA. Vol. 5. 99 pp.
- Chaloupka, M., T.M. Work, G.H. Balazs, S.K.K. Murakawa, R. Morris. 2008. Cause-specific temporal and spatial trends in green sea turtles strandings in the Hawaiian Archipelago (1982-2003). *Marine Biology* 154: 887 – 898. <https://link.springer.com/article/10.1007%2Fs00227-008-0981-4>
- D'Amato, A.F., Moraes-Neto M. 2000. First documentation of fibropapillomas verified by histopathology in *Eretmochelys imbricata*. *Marine Turtle Newsletter* 89: 12–13. <http://www.seaturtle.org/mtn/archives/mtn89/mtn89p12.shtml>
- Espinoza Rodríguez, N. and Barrios-Garrido, H. 2012. Fibropapillomatosis in juvenile green turtle (*Chelonia mydas*) captured in the Gulf of Venezuela: Frequency associated with environmental conditions? *En*: T. Todd Jones & Bryan P. Wallace (Compilers). Proceedings of the Thirty-first Annual Symposium on Sea Turtle Biology and Conservation. NOAA Technical Memorandum NMFS-SEFSC-631. April 2011 San Diego, California, USA. 203 pp. <http://www.nmfs.noaa.gov/pr/pdfs/species/turtlesymposium2011.pdf>
- Flint, J., Flint, M., Limpus, C.J. and Mills, P.C. 2015. Trends in Marine Turtle Strandings along the East Queensland, Australia Coast, between 1996 and 2013 (ID 848923). *Hindawi Publishing Corporation Journal of Marine Biology* 1-7. <https://www.hindawi.com/journals/jmb/2015/848923/>
- Guada, H.P.J., Vernet, M. de Santana, A., Santana, E. and Marin de Aguilar. 1991. Fibropapilomas in a green turtle captured off Península de Paraguaná, Falcon State, Venezuela. *Marine Turtle Newsletter* 52: 24. <http://www.seaturtle.org/mtn/archives/mtn52/mtn52p24a.shtml>
- Hamann, M., Bjorndal, K. A., Casale, P., Chaloupka, M., Chan, S. K. F., Coyne, M. S., et al. 2010. Global research priorities for sea turtles: informing management and conservation in the 21st century. *Endang. Species Res.* 11: 245–269. doi: 10.3354/esr00279.
- Harshbarger, J.C., 1991. Sea turtle fibropapilloma cases in the registry of tumors in lower animals. *En*: G. H. Balazs, S. G. Pooley (Editors). Research Plan for Marine turtle fibropapilloma. U.S. Dep. Commer. NOAA Technical Memorandum NMFS-SWFSC- 156. 63–70 pp. <https://swfsc.noaa.gov/publications/TM/SWFSC/NOAA-TM-NMFS-SWFSC-156.PDF>
- Hirama, S. and Ehrhart, L.M. 2007. Description, prevalence and severity of green turtle fibropapillomatosis in three developmental habitats of the East Coast of Florida. *Florida Scientist* 70(4): 435-448.

- Huerta, P., Pineda, H., Aguirre, A., Spraker, T., Sarti, L. and Barragan, A. 2002. First confirmed case of fibropapilloma in a Leatherback turtle (*Dermochelys coriacea*). In: A. Mosier, A. Foley, B. Brost (compilers). NOAA Technical Memorandum NMFS-SEFSC-477. 193 pp. <http://www.nmfs.noaa.gov/pr/pdfs/species/turtlesymposium2000.pdf>
- Jacobson, E.R., Beurgelt, C., Williams, B. and Harris, R.K. 1991. Herpesvirus in cutaneous fibropapillomas of the green turtle *Chelonia mydas*. *Diseases of Aquatic Organisms* 12: 1-6. <http://www.int-res.com/articles/dao/12/d012p001.pdf>
- Jones, K., Ariel, E., Burgess, G. and Lee M. 2016. A review of fibropapillomatosis in green turtles (*Chelonia mydas*). *The Veterinary Journal* 212: 48–57. <http://www.sciencedirect.com/science/article/pii/S1090023315004529>
- Klein, P.A. 1998. Asociación de un singular herpesvirus quelonido con fibropapilomas en tortugas marinas. *Marine Turtle Newsletter* 80: 14.
- Limpus, C.J., Couper, P.J. and Couper, K.L.D. 1993. Crab Island revisited: Reassessment of the world's largest Flatback turtle rookery after twelve years. *Memoirs of the Queensland Museum* 33: 227 – 289. <http://www.biodiversitylibrary.org/item/125185#page/231/mode/1up>
- Medina, E. and Barboza, F. 2003. Mangroves of the Maracaibo Lake system: Physiographic and ecological characterization. *Ecotrópicos* 16(2): 75-82. [https://www.researchgate.net/publication/242677092\\_MANGLARES\\_DEL\\_SISTEMA\\_DEL\\_LAGO\\_DE\\_MARACAIBO\\_CARACTERIZACION\\_FISIOGRAFICA\\_Y\\_ECOLOGICA\\_MANGROVES\\_OF\\_THE\\_MARACAIBO\\_LAKE\\_SYSTEM\\_PHYSIOGRAPHIC\\_AND\\_ECOLOGICAL\\_CHARACTERIZATION](https://www.researchgate.net/publication/242677092_MANGLARES_DEL_SISTEMA_DEL_LAGO_DE_MARACAIBO_CARACTERIZACION_FISIOGRAFICA_Y_ECOLOGICA_MANGROVES_OF_THE_MARACAIBO_LAKE_SYSTEM_PHYSIOGRAPHIC_AND_ECOLOGICAL_CHARACTERIZATION)
- Montiel-Villalobos, M.G., Barrios-Garrido, H. and Rivero, L. 2007. New report of fibropapillomatosis in a subadult of Green Turtle in Gulf of Venezuela. 27th Sea Turtle Symposium. NOAA Technical Memorandum NMFS-SEFSC-569. Myrtle Beach, North Carolina, USA. 24 pp. [https://www.sefsc.noaa.gov/turtles/TM\\_569\\_Rees\\_etal\\_2008\\_27.pdf](https://www.sefsc.noaa.gov/turtles/TM_569_Rees_etal_2008_27.pdf)
- Morán, L., Severeyn, H. and Barrios-Garrido, H. 2014. Moluscos bivalvos perforadores de rocas coralinas submareales de la alta Guajira, Golfo de Venezuela. *Interciencia* 39(2): 136-139. <http://www.redalyc.org/pdf/339/33930068010.pdf>
- Nichols, W., Nahill, B. and Gaskill, M. 2014. Worldwide travel guide to Sea Turtles. Texas A&M University Press. USA. 240 p.
- Phelan, S.M. and Eckert, K.L. 2006. Procedimientos para Atender Traumas en Tortugas Marinas. Red de Conservación de Tortugas Marinas del Gran Caribe WIDECAS (Wider Caribbean Sea Turtle: Conservation Network, Inc.) Informe Técnico No. 4. Beaufort, North Carolina USA. 71 pp. [https://d2ouvy59p0dg6k.cloudfront.net/downloads/veterinaria\\_phelan\\_y\\_eckert\\_2006\\_procedimientos\\_para\\_atender\\_traumas\\_en\\_tortugas\\_marin.pdf](https://d2ouvy59p0dg6k.cloudfront.net/downloads/veterinaria_phelan_y_eckert_2006_procedimientos_para_atender_traumas_en_tortugas_marin.pdf)
- Poli, C., López, L., Mezquita, D., Saska, C. and Mascarenhas, R. 2014. Patterns and inferred processes associated with sea turtles strandings in Paraíba State, Northeast Brazil. *Brazilian Journal of Biology* 74(2): 283-289. [https://www.researchgate.net/publication/265136052\\_Patterns\\_and\\_inferred\\_processes\\_associated\\_with\\_sea\\_turtle\\_strandings\\_in\\_Paraiba\\_State\\_Northeast\\_Brazil](https://www.researchgate.net/publication/265136052_Patterns_and_inferred_processes_associated_with_sea_turtle_strandings_in_Paraiba_State_Northeast_Brazil)
- Rueda-Roa, D. and Muller-Karger, F. 2013. The southern Caribbean upwelling system: Sea surface temperature, wind forcing and chlorophyll concentration patterns. *Deep Sea Research Part I: Oceanographic Research Papers*, 78: 102-114. [https://www.researchgate.net/publication/236657888\\_The\\_Southern\\_Caribbean\\_Upwelling\\_System\\_Sea\\_surface\\_temperature\\_wind\\_forcing\\_and\\_chlorophyll\\_concentration\\_patterns](https://www.researchgate.net/publication/236657888_The_Southern_Caribbean_Upwelling_System_Sea_surface_temperature_wind_forcing_and_chlorophyll_concentration_patterns)
- Smith, G.M. and Coates, C.W. 1938. Fibro-epithelial growths of the skin in large marine turtles *Chelonia mydas* (L.). *Zoologica* 23: 93-98. <http://biostor.org/reference/194392/page/1>
- Stringell, T.B., Clerveaux, W.V., Godley, B.J., Phillips, Q., Ranger, S., Richardson, P.B., et al. (2015). Fisher choice may increase prevalence of green turtle fibropapillomatosis disease. *Front. Mar.Sci.* 2:57. doi: 10.3389/fmars.2015.00057
- Vale Echeto, O.E. and Bracho, A. 2000. Fibropapilomas en una tortuga verde marina (*Chelonia mydas*): morfología macro y microscópica en un caso capturado en la Península de Paraguaná, estado Falcón, Venezuela. *Revista Científica FCV/LUZ*, 10(5): 367-371. <http://www.saber.ula.ve/bitstream/123456789/27384/2/articulo1.pdf>

**Cite this paper/Como citar este artículo:** Balladares, C., Marín, E., Espinoza-Rodríguez, N., Barrios-Garrido, H. (2017). Prevalence of fibropapillomatosis on stranded sea turtles in the Venezuelan coast. *Revista Bio Ciencias*. 4(4), 14 pages, ID 04.04.02. <http://editorial.uan.edu.mx/BIOCIENCIAS/article/view/243/279>

